

# Funkcionális smiledesign

Ha a restauratív fogorvosi beavatkozások utóbbi években történt paradigmaváltását röviden szeretnénk összegezni, a kulcsszó a komprehenzív megközelítés lenne.

Ma már nem elégséges a preparálás határainak precíz pozicionálása, a korrekt lenyomatvétel és hatékony kommunikáció a rendelő-labor-páciens viszonylatában. Ennél többre van szükség, ha az elkészült restaurációkat hosszú távon szeretnénk mind a páciens, mind saját magunk örömeire funkcionális állapotában megőrizni.

Fontos megérteni, hogy nem egyszerűen szép frontfogakra van szüksége a rendelő-

ben jelentkező páciensnek, hanem lehetőség szerint egy magasabb használati értékkel bíró, komplex szempontokat figyelembe vevő, átgondolt helyreállításra.

Ugyanakkor itt jegyzem meg, hogy minél jobb az ún. *anatomikus harmónia*, annál jobb a funkció. És minél jobb a funkció, annál szebb a fogsor esztétikája is.

Ez első olvasatra nyilvánvalónak tűnik, de azért úgy érzem, szükséges néhány fogalmat „körüljárni”.

A szájüregben lévő fogak természetes *horizontális* pozícióját a rájuk ható belső (nyelv) és külső periorális (m. buccinator – m. orbicularis oris)

erők egyensúlya határozza meg. Ezt a teret nevezzük *neutrális zónának*. Ez a tér mind az elülső, mind a hátsó fogakra meghatározó szereppel bír. Ennek különösen akkor van jelentősége, mikor restaurációkat szeretnénk az eredetitől eltérő pozícióba elhelyezni a szájüregben.

Mottó: a fogak nem maradnak stabilan a helyükön, ha azt az izmok nem „akarják”.

A másik alapfogalom, mely meghatározza a funkció és esztétika harmóniáját, az ún. *envelop of motion* és *envelop of function*.

Az *envelop of motion* tulajdonképpen az alsó fogak mozgásának határgörbéje. Ezt

másképpen az ún. Posselt-diagrammal írhatjuk le.

Mind a mandibula hátsó pontjai (condylus), mind annak elülső pontja(i) rendelkeznek egy-egy határgörbével. A funkciós mandibulamozgások között a fogak az *envelop of motion* görbéjén belül kell, hogy tartózkodjanak.

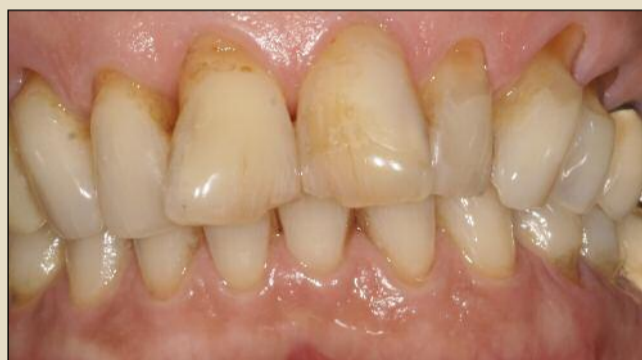De nézzük az állkapocsmozgások fő meghatározóit! Az egyik a kondiluszpálya, mely a fejecs mozgását határozza meg. A másik tényező maguk a fogak. Ez ideális esetben a frontfogvezetést jelenti. Optimális okklúziós viszonyok között a kondiláris vezetés és a frontvezetés kombinációja határozza meg a mandibula funkcionális mozgásait.

A *frontfogvezetés* elsődleges szerepe az azonnali poszterior diszklúzió (szétválasztás) és

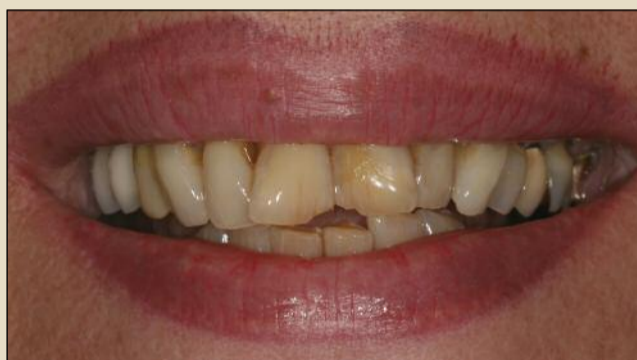ezáltal a hátsó fogak védelme. Ugyanis az irodalomból jól ismert tény (*Mansour and Reznik, J. Rest. Dent. 1975.*), hogy a rágóerő a frontfogak területén csupán 1:9 az őrlőfogakhoz viszonyítva (25 lbs vs. 220 lbs). Ez a hátsó rágóerő akár 800-1000 lbs-ig fokozódhat bruxáló páciensek esetében, mely nemcsak a restaurációk, hanem a fogak károsodását is okozhatják, amennyiben a frontfogak nem látják el a fent említett diszklúziót.

Továbbmenve, a frontvezetést pedig a felső frontfogak helyzete, dőlése, palatinális kontúrja és éli pozíciója határozza meg az alsó metszők incizális síkjával és pozíciójával összefüggésben.

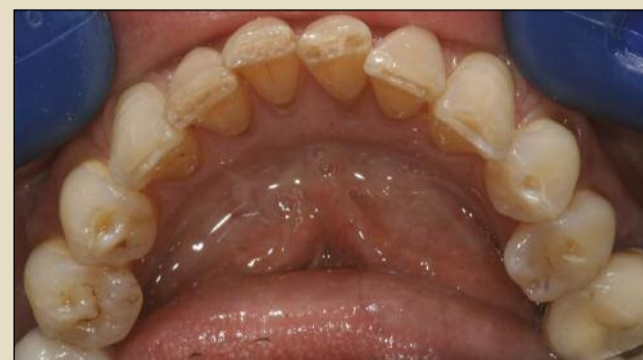Tehát, ha felső metszőfogakat állítunk helyre, a palatinális kontúroknak harmóniában




1. kép



2. kép



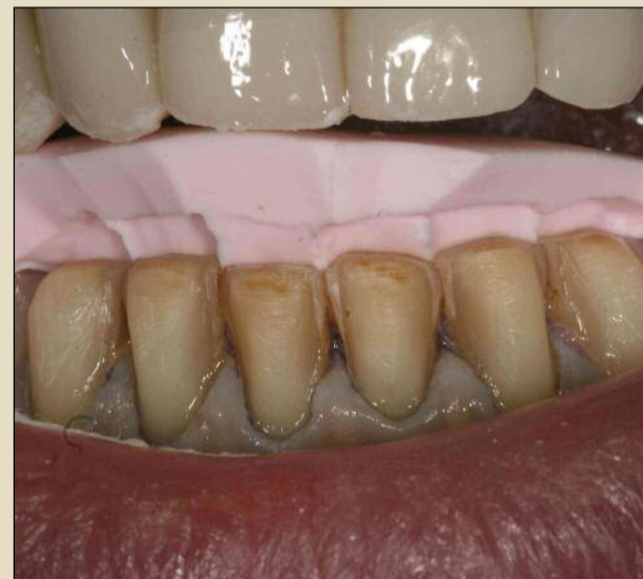3. kép



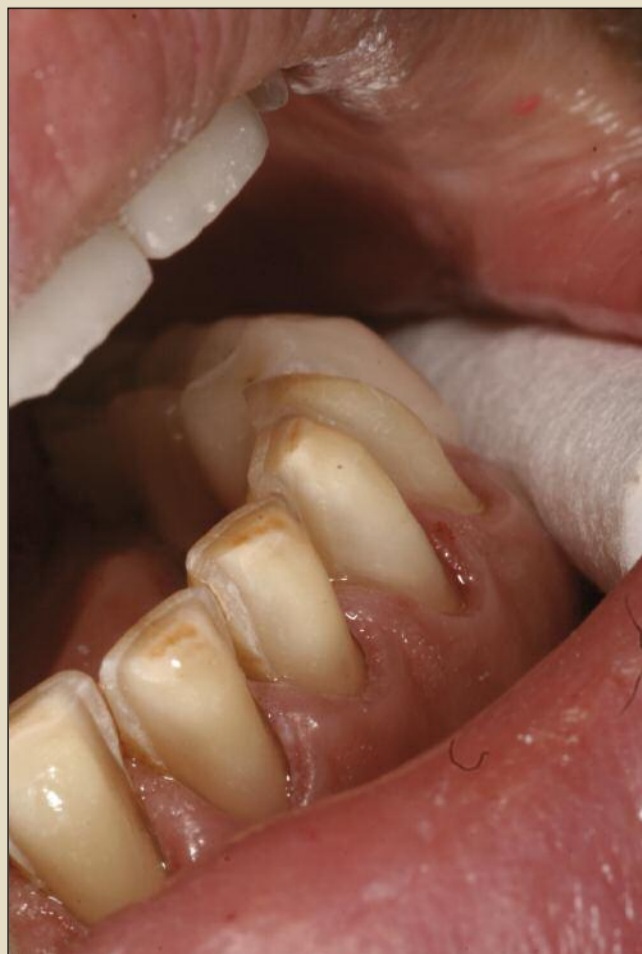4. kép



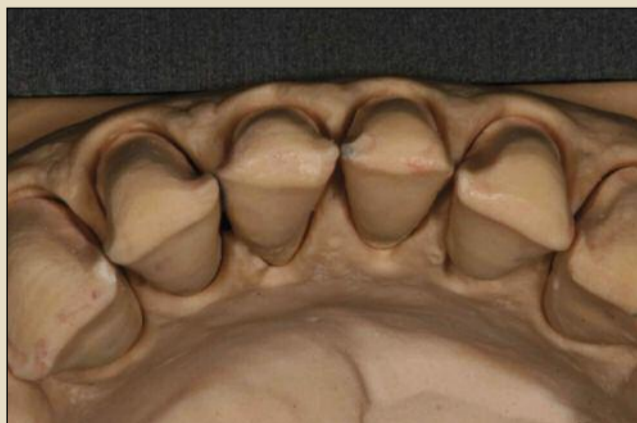5. kép



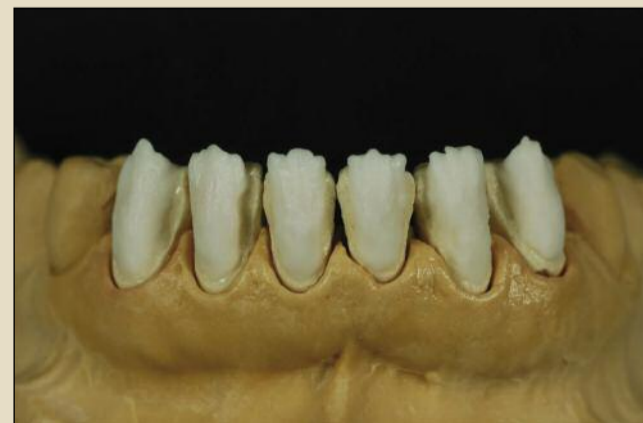6. kép



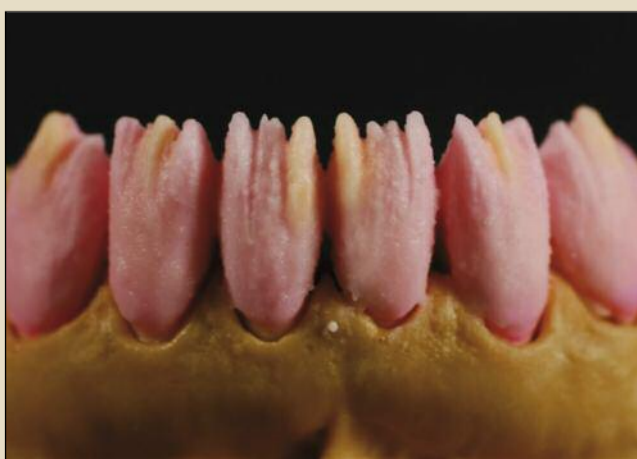
7. kép



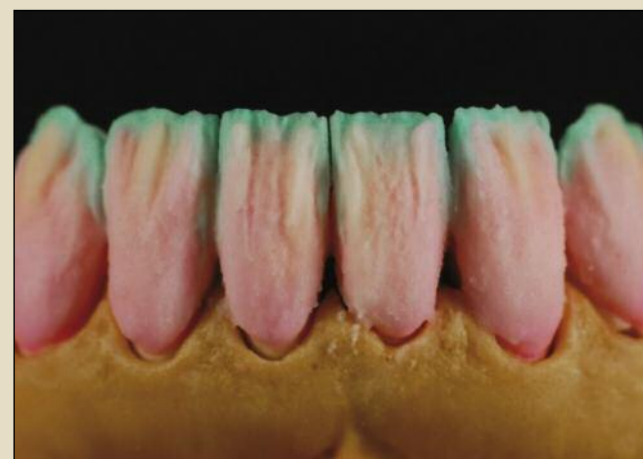8. kép



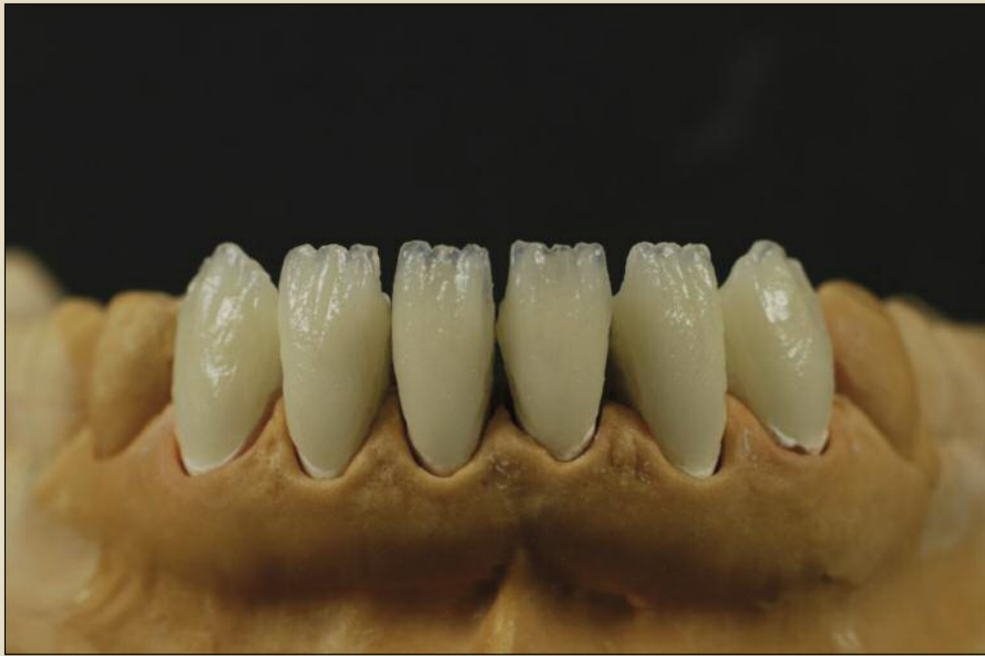
9. kép



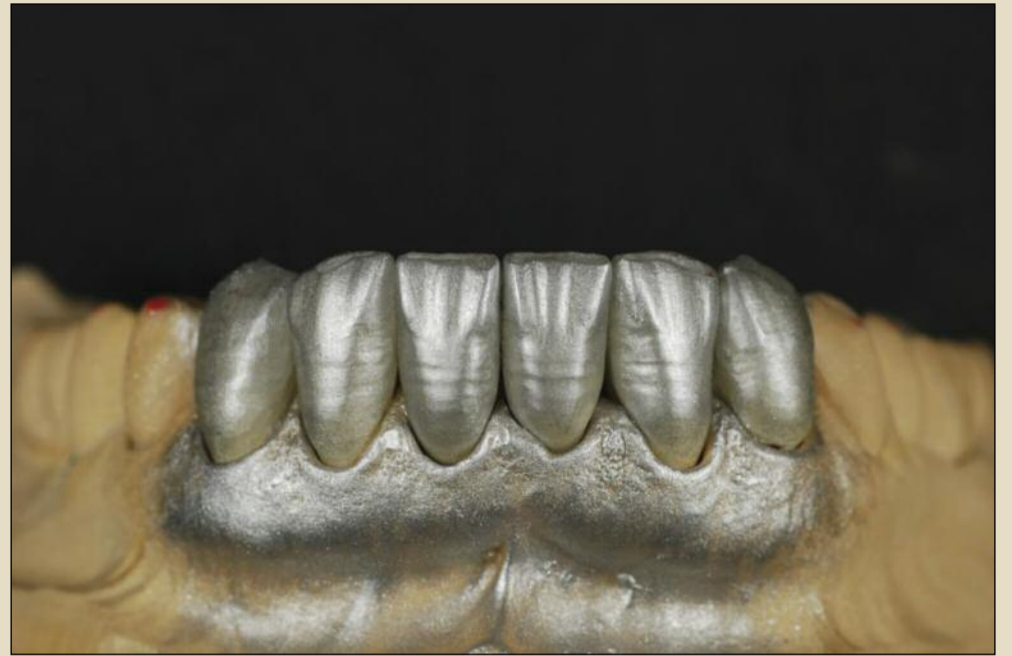10. kép



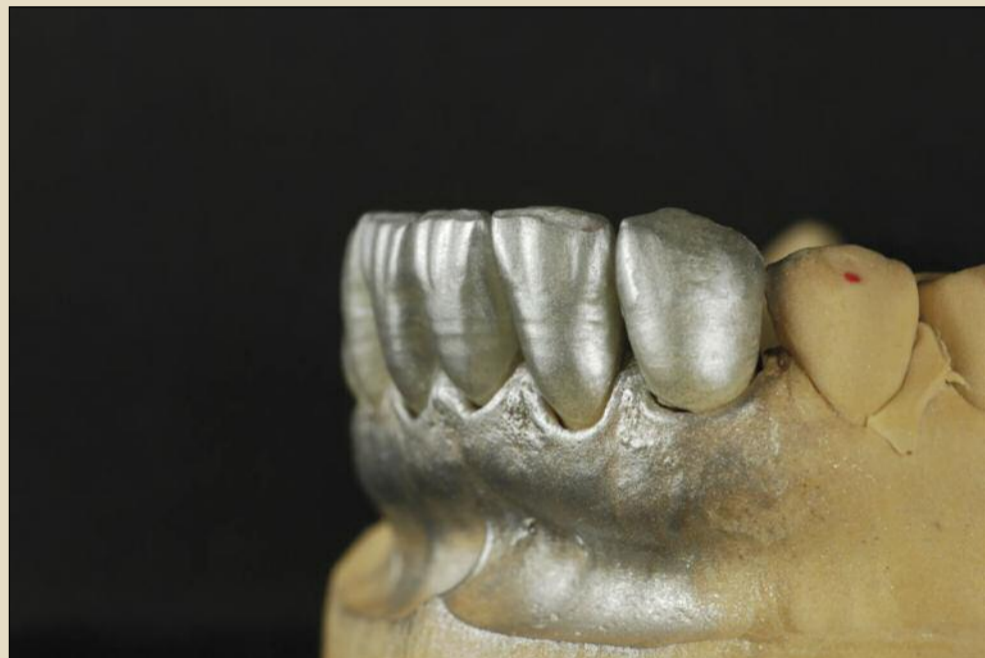11. kép



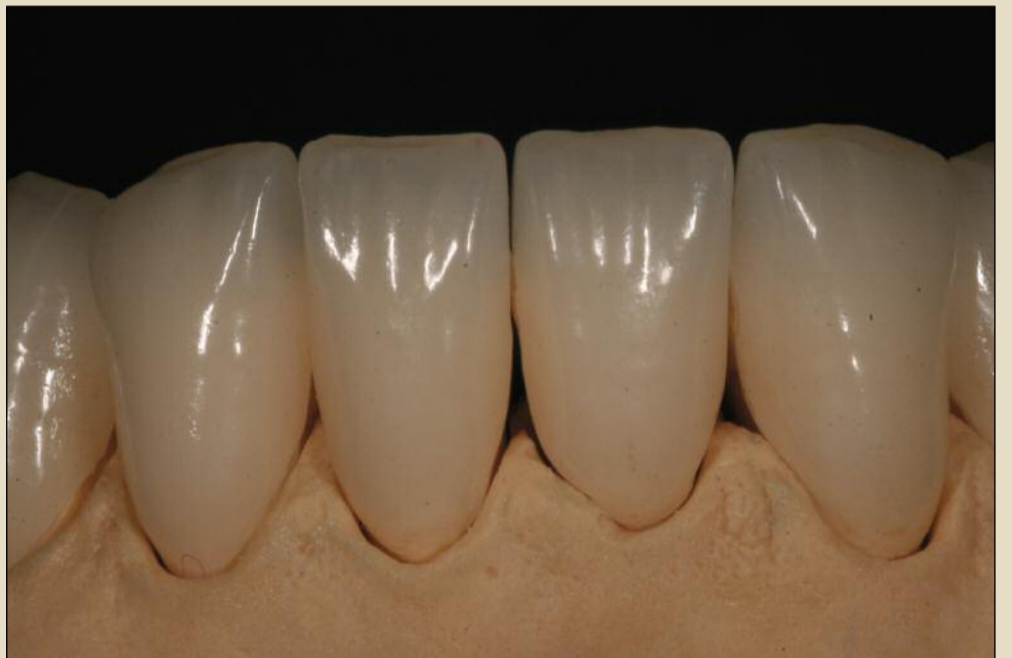12. kép



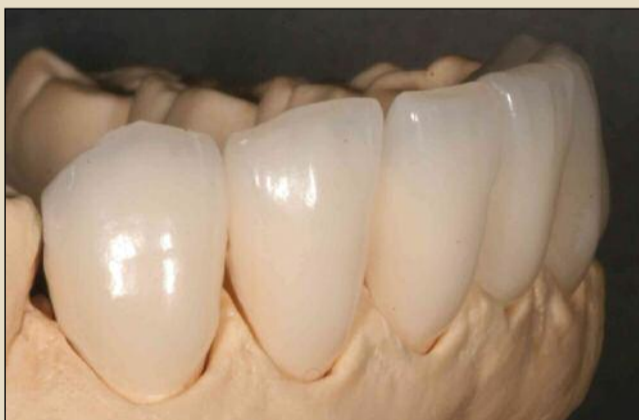13. kép



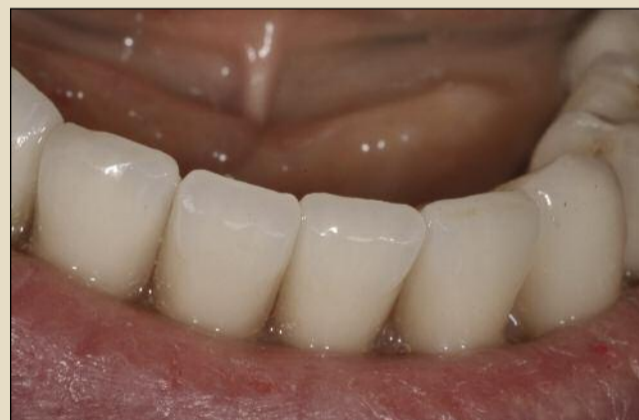14. kép



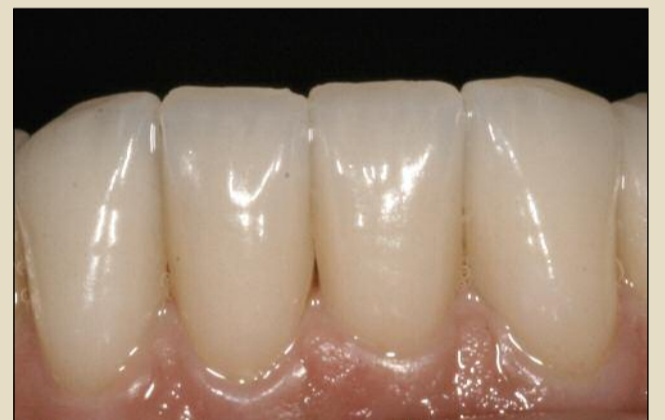15. kép



16. kép



17. kép



18. kép

kell lenniük a *funkcionális* mandibulamozgással a centrális relációs helyzetből a metszőélig (vagyis az ún. envelop of function-nal)!

Ennek megértése esszenciális, ugyanis ez alapján kell meghozni a döntést, hogy pl. a palatinális felszín is helyreállító borítókoronát vagy csupán minimálinvazív kerámiahéjat indikálunk. És itt jutottunk el a *funkcionális smiledesign* fogalmához. A hagyományos smile-design a felső frontfogak vestibuláris (frontális sík felőli) aspektusait vizsgálja csupán esztétikai szempontból, a funkcionális smile-design viszont komprehenzív módon a harmónia, funkció és esztétika egységét hivatott megteremteni.

Meglepő módon a funkcionális koncepció „teljes szájrendezés” esetén nem is a felső, hanem az alsó metszők vizsgálatával és helyreállításával kezd a tennivalókat!!!

Az alsó metszők elsősorban beszéd közben mutatkoznak meg (esztétika), és a fonációban (sz-hang) is jelentős szerepük van. Funkcionális szempontból az alsó incizális éli pozíció az okklúziós sík (Spee-görbe /anteposterior/ és Wilson-görbe /mediolateral/) meghatározó tényezője. Az okklúziót stabilizáló ún. centrális stopok és a frontfogvezetés biztosításában szerepük szintén nélkülözhetetlen.

Az alsó incizális élpozíció meghatározásához 3 döntést kell meghozni:

- Milyen legyen az incizális sík íve?
- Milyen magasak (hosszúak) legyenek az alsó metszők?
- Hol legyen az incizális él horizontális pozíciója?

Ezek a paraméterek csak türelmes, körültekintő orvosi és labormunkával (wax-up, mock-up, tesztelés, korrekció) határozhatóak meg, és a végleges restaurációk elkészítéséhez

nélkülözhetetlen a hatékony kommunikáció a labor és a rendelő között (szilikonsablon, preparációs guide, fotók stb).

Van még egy igen fontos jellemzője az alsó metszőknek, mely mind esztétikai, mind funkcionális szempontból igen fontos. Ez pedig az incizális él kontúrja. Természetes fogzatban (és ezt szeretnénk restaurációkkal is elérni!!!) a vestibuláris és lingvális felszín között van egy „éli” felszín is, mely a felső metsző palatinális felszíne (annak síkja) által meghatározott szögben – ún. *line angle* – találkozik az előbb említett külső és belső fallal. Ennek helytelen kialakítása vagy „műfog-hatást” (lekerekített él), vagy a restauráció sérülését okozhatja.

Tehát némi túlzással a kerámikusnak az „élék specialistájának” is kell lennie!

Másfelől a fogorvosnak a preparáláskor ismernie kell a kívánatos éli kontúrokat, és

azok szerint kell a csonkok formáját kialakítania.

Az előzőekben részletezett elméleti ismeretek érthetőbbé tétele és szemléltetése érdekében egy valós eset rövid bemutatása következzen:

60-as éveinek elején járó hölgy-páciens esztétikai (kozmetikai) mosolykorrekció és teljes szájrehabilitáció igényével jelentkezett (1–2–3. kép). Jól felismerhetőek a helytelen fogsorzáródás és következményes kopások, abfrakciók, sérülések nyomai. Arcíves átvitel és CR-meghatározást követően a mintákat egyéni értékű artikulátorba rögzítve meghatároztuk a restaurációk típusát és a szükséges beavatkozások mértékét (4–5. kép). A képek az alsó metszők előkészítésének kezdeti lépését mutatják kerámiahéjakhoz a mock-upról vett szilikon guide segítségével (6. kép). Jól látható a szükséges „line angle”-nek megfelelő preparálás a szájban (7. kép) és a „Gerber-modell”-

en is (8. kép). A beágyazóra (GC G-Cera Orbit Vest) égetett héjak rétegzése, a felszíni makro- és mikrotextúra, valamint a természetes éli kontúrok kialakítása gondos, művészi kerámikusmunkát jelez (kerámia: Ivoclar Vivadent IPS InLine) (9–16. kép). A preparációs határok és formák megfelelő designja, a pontos lenyomatvétel, a hatékony kommunikáció és nem utolsósorban a kimagasló labormunka eredménye jól lemérhető nemcsak a természetest hűen utánzó formák, de a rózsaszín és fehér esztétikai harmóniájában is (17–18. kép).

Az eset további részleteit, valamint a funkcionális smile-design egyéb szempontjait e lap egy későbbi számában folytatjuk.

Köszönetemet fejezem ki *Hant Szabolcs* FTM-nek a képeken látható művészi kerámiamunkájáért!

Dr. Bodrogi Attila