

Tervezett restauráció a gyakorlatban,

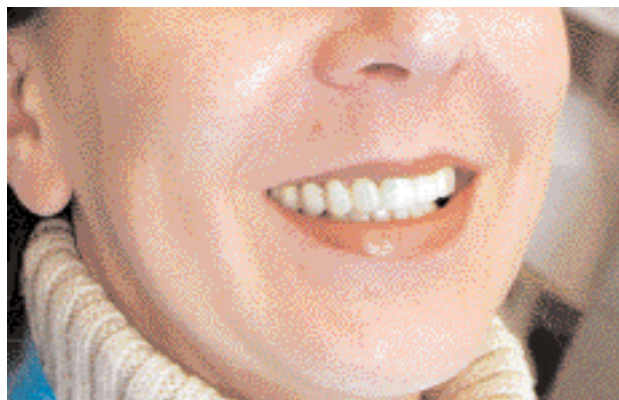avagy komplex helyreállítás a frontfogak esztétikájára fókuszálva

A lap előző számában megkezdett esztétikai (kozmetikai) igényű fogászatirestauráció-tervezés témájának folytatásaként most szeretnénk egy konkrét példán keresztül bemutatni a tervezés és kivitelezés gyakorlati megvalósításának a lépéseit is. Fontos leszögezni, hogy a következő eset nem feltétlen példaeértékű, csupán jól szemlélteti, mennyire komplex gondolkodást, átfogó analízist, tervezést és csapatmunka jellegű kivitelezést igényel egy-egy ilyen restauráció végigvitele. Bemutatásra kerül a dentális fotózás gyakorlati oldala csak úgy, mint a helyes arányok helyreállítása gingivaplasztika segítségével is. A végeredmény esztétikai szempontból egyéni megítélés kérdése, azonban a gyakorló esztétikai fogorvos számára a legnagyobb el-

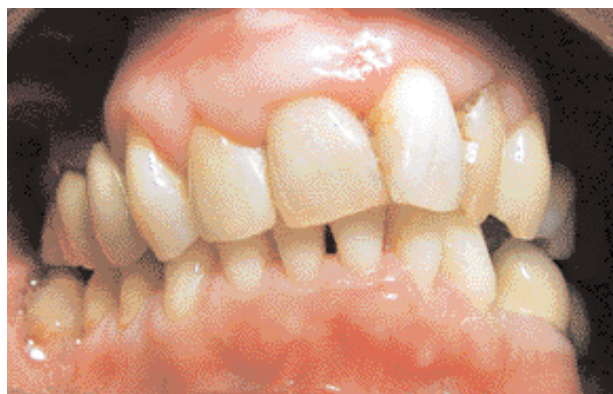ismerés páciensének elégedett mósolya lehet (1. kép).

A feladat: 40-es éveiben járó hölgy páciens fogzatának esztétikai rendbetétele igényével kereste fel a rendelőt. A fennálló részleges foghiányok és következményes temporomandibuláris diszfunkció miatt a frontfogak izolált restaurációja nem valósulhatott meg. A röntgenfelvételek alapján a 22. fog eltávolítása (via falsa gyökértömés) vált szükségessé. A páciens állapotának kiindulási fényképfelvételén jól megfigyelhetőek a következő eltérések:

- aszimmetrikus maxilla,
- metszők tengelyeltérései,
- ínyrecesszió (hasadék),
- elszíneződött fogak,
- középvonal-eltolódás,
- ferde incizális sík (2. kép).



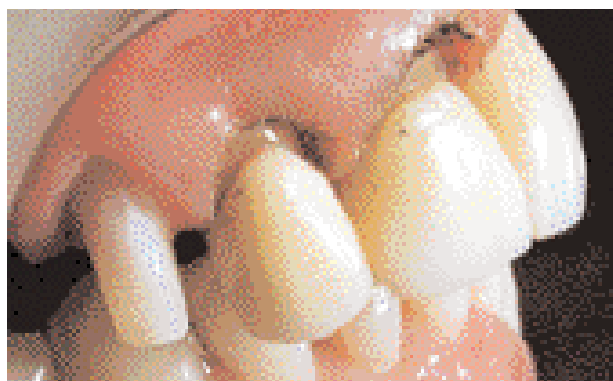1. kép



2. kép



3. kép

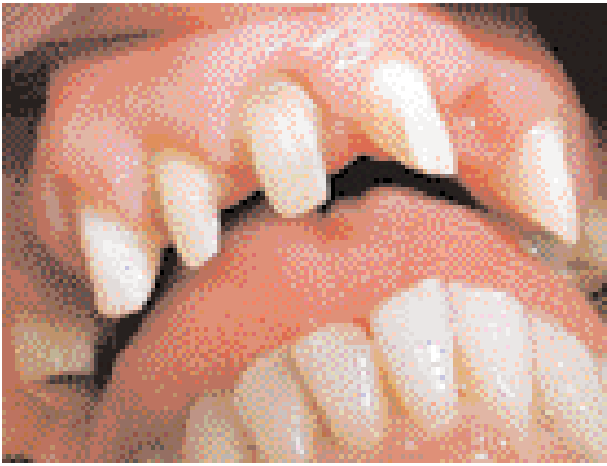

4. kép

A helyreállítást nagyban megnehezítette, hogy a 23. fog után a fogívben egyből a 26. fog következett hiány (rész) nélkül.

A terv: a páciens magas esztétikai igényei miatt a frontfogak helyreállítása fémmentes préskerámia restaurációval, az oldalsó részleges hiányok és ízületi diszfunkció megszüntetése fémkerámia hidakkal.

A kivitelezés: legelőször a 22. fog került eltávolításra, mivel ennek gyógyulása igényelte a leghosszabb időt a végleges restauráció elkészülte előtt. A páciens még aznap direkt módszerrel készült provizóriumot kapott, hogy foggal hagyhatta el a rendelőt. Ezt csak egy héttel később cseréltük le egy ún. diagnosztikus provizóriumra, amit a labor készített el. (3. kép) *Ezzel kettős célunk volt:* a páciens egyéni paramétereire (ajakvonalak) legjobban illő méretek, formák kipróbálása, valamint az ínykontúrok megformázása, különös tekintettel az extrakció miatt keletkezett gerincdefektusra. Ennek helyén ugyanis a tökéletes **vörösesztétika** miatt nagy szükségünk volt ún. *pszeudopapilla* képzésre.



5. kép

A köztes időben volt lehetőségem az alsó fogazat kifehérítésére és a jobb felső frontoknál meglévő gingivaaszimmetria és hasadék elektrosebészis korrekciójára is (4. kép). A szükséges gyógyulási idő kivárása után (10–12 hét) kerülhetett sor a végleges restauráció elkészítésére.

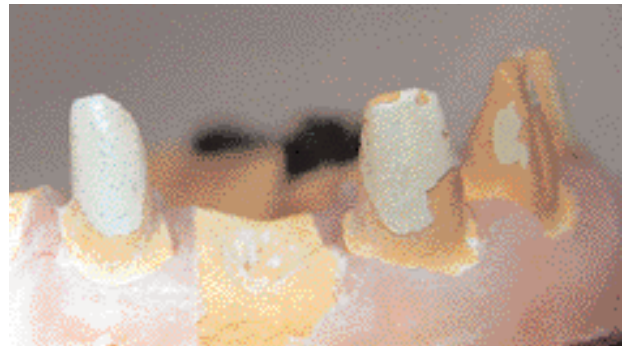
Miután a diagnosztikus ideiglenes megjelenése elnyerte a páciens tetzését, feladatunk „csupán” ennek lemásolása volt kerámiából.

lak szélességére való pozíciójára (5. kép). Mivel a tökéletes megjelenés egyik összetevője a vörös esztétika, lenyomatot vetünk a labor számára a még tágitatlan barázdákkal. A labor ez alapján készí-

Elhhez a fotókon kívül szilikonlenyomattal is rögzítettük az ideiglenes formáját. Ezután lemértük falvastagságát, és ennek alapján hajtottam végre a végső preparációt teleszkópszemüveg nagyítása (2,5x) alatt, különös tekintettel a vál-

tette el az ún. ínymaszkot, mely segítette a helyes emergenciaprofil kialakításában, valamint elkerülni az ún. fekete-háromszög betegséget (6. kép). Ezután sulcustágítást követően kétidejű, kétfázisú precíziós lenyomatvétel történt (7. kép). Miután célunk nemcsak esztétikai helyreállítás, hanem ízületi rehabilitáció is volt, ezért ebben a fázisban kellett a labormunka számára rögzíteni a helyes állkapocs-pozíciókat. Ezt a felső állcsont esetében arcíves átvitel, míg az állkapocs esetében támasztócsapos regisztráció biztosította (8–9. kép).

A fogszínt a kifehérített alsó met-



6. kép

CEADENT

**Az Ön speciális elvárásainak megfelelően kialakított svéd termékprogram:
Intra- és extra-orális röntgenfilmek fogászati felhasználásra**



CEA DI
Nagy sebességű
(E speed class) intra-orális röntgenfilmek
direkt-fogfelvételek készítéséhez.

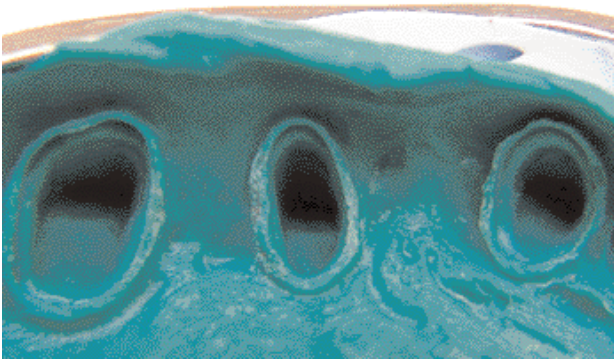


CEA DB és CEA DG
Kék- és zöldérzékeny röntgenfilmek
extra-orális felvételekhez.

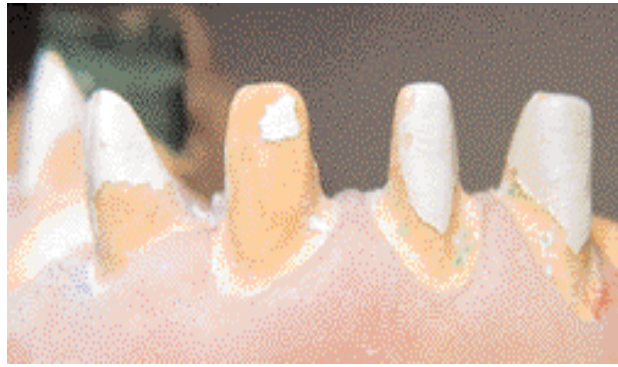**Nagy kontraszt maximális feketedés mellett, extrém finom részletábrázolás.
Kiváló képminőség, alacsony sugárterhelés, univerzális kidolgozási lehetőségek.
Kedvező árak!**

MÁRKAKERESKEDŐK

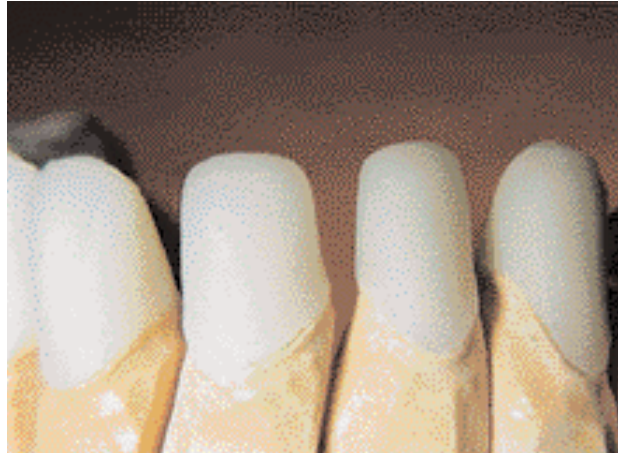
<p>● DENTAL UNIO GROUP fogászati szaküzletek:</p> <p>Medi-Cent Kft. 9024 Győr, Homád u. 3/a. Tel.: 96/516-350</p> <p>Tőkés Dental Bt. 3035 Balassagyőr, Ilampcs u. 35. Tel.: 1/317-1494</p> <p>Denta-V Bt. 6720 Szeged, Mádách u. 16. Tel.: 62/474-026</p> <p>Dentalmode Kft. 4103 Nyíregyháza, Károlyi u. 40. Tel.: 42/406-122</p>	<p>Apo-Dental Kft. 3527 Miskolc, Bajcsy Zs. u. 25. Tel.: 46/414-519</p> <p>Victory Dent Kft. 7018 Pécs, Huszár ut. 2. Tel.: 72/547-557</p> <p>Dexy Zrt. 4025 Debrecen, Simonffy u. 8/c. Tel.: 52/412-347</p>	<p>● DENTALEXPRESS Hungária Kft. 2120 Dunakeszi, Szt. István út 1. Tel.: 27/391-074</p> <p>● FRONT-DENT Kft. 1084 Budapest, Ferenc tér 5. Tel.: 1/218-0244</p> <p>● K + S 21 Kft. 1193 Budapest, Táncsics M. u. 75. Tel.: 1/368-0826</p>	<p>Kizárólagos forgalmazó: Ezüstvácszanyerő Kft. 1142 Budapest, Komáromi út 2. Tel.: 469 5037, Fax: 469 5030</p>
--	---	---	---



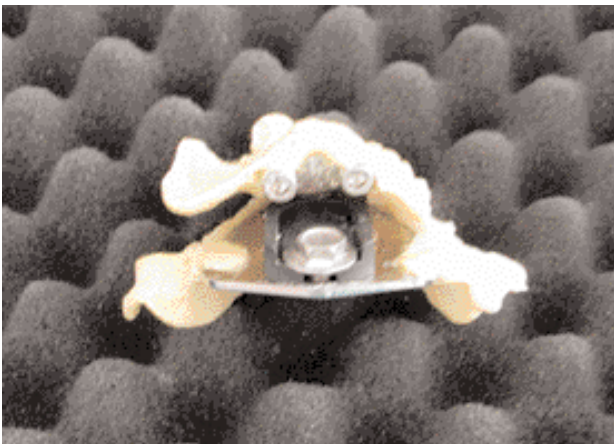
7. kép



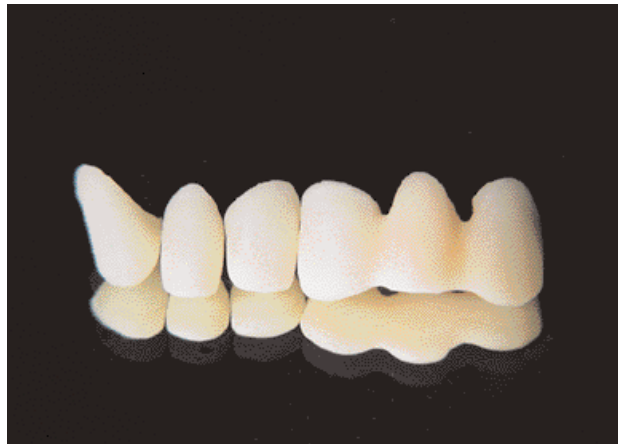10. kép



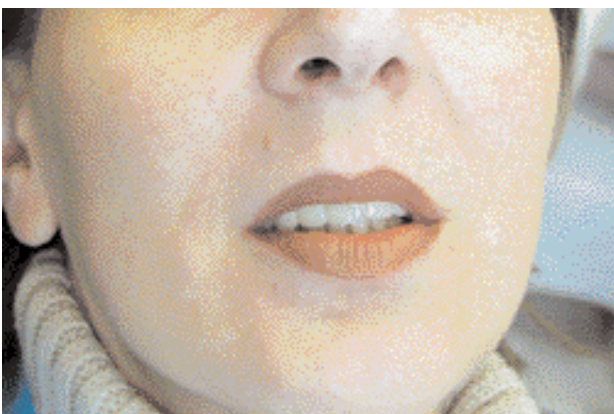11. kép



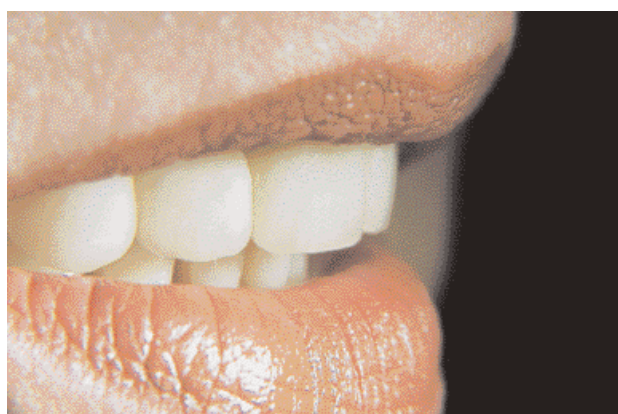
8-9. kép



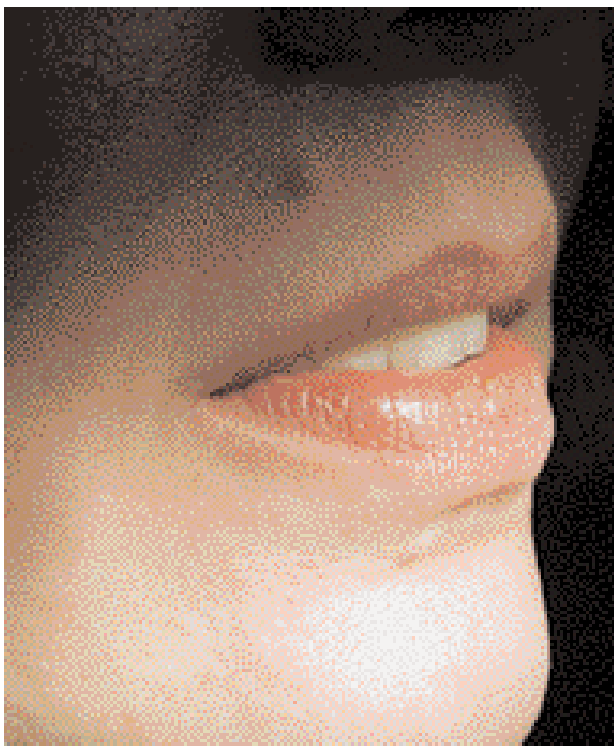12. kép



13. kép



15. kép



14. kép

szők színe alapján választottuk.

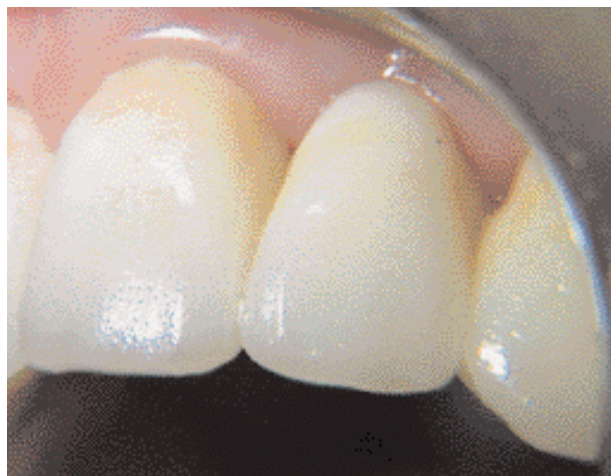
Ezen információk alapján a labor már pontosan és főleg tervezett módon el tudta készíteni a végleges restaurációt.

A 10. képen jól megfigyelhetők a preparált csomók és a vállak pozíciói a mintán. A presszsapkák pontosan ülnek a csomókra (11. kép), és látható a fémentes hídtag kialakítása is (12. kép).

A restauráció beragasztása előtt még egyszer fontos ellenőrizni, hogy a kivitelezés az előre eltervezett módon történt-e, és hogy minden részletében megfelel-e a pácienssel közös elvárásainknak!

Amennyiben helyes információkat adtunk a labor számára, különösebb meglepetés nem érhet bennünket:

- nyugalmi ajakhelyzetben nemre, korra jellemző incizális display (13. kép),
- fonációs próba: a felső nagymetsző éle érinti az alsó ajkat (Vermillon) (14. kép),
- a metszők labiális kontúrja megtámasztja a felső ajkat (15. kép),
- konvex incizális sík (16. kép),
- korrekt vörös-esztétika: a kialakított pseudopapilla leplezi, hogy a 22. helyén foghiány van (17. kép), tökéletesen gyógyult ínplasztika, mely megszüntette a gingivaaszim-



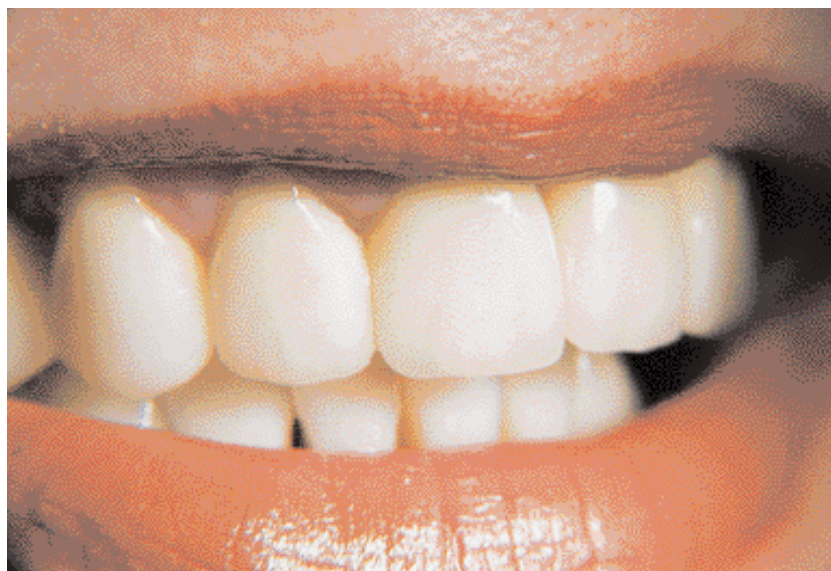
17. kép

metriát és a marginális hasadékokat is (18. kép).

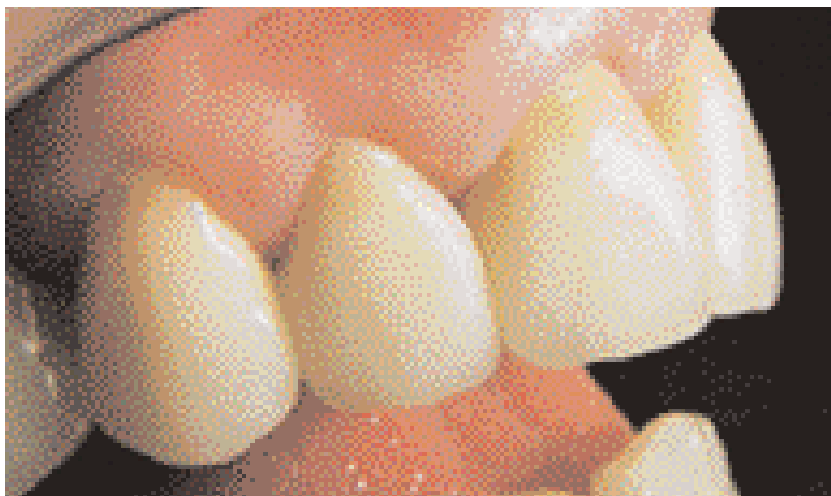A bemutatott eset szándékunk szerint felvonultatott jó néhány

olyan gyakorlati problémát és ezek megoldását is, melyek az előző számban megjelent írás elméleti alapjaihoz nyújtottak némi kiegészítést.

Dr. Bodrogi Attila



16. kép



18. kép